

Приложение к рабочей программе

федеральное государственное бюджетное образовательное учреждение высшего образования «Приволжский исследовательский медицинский университет»
Министерства здравоохранения Российской Федерации

Владимирский филиал ФГБОУ ВО «ПИМУ» Минздрава России

ФОНД ОЦЕНОЧНЫХ СРЕДСТВ ПО ДИСЦИПЛИНЕ

ГИСТОЛОГИЯ, ЭМБРИОЛОГИЯ, ЦИТОЛОГИЯ

Специальность: **31.05.01 ЛЕЧЕБНОЕ ДЕЛО**

Кафедра: **ГИСТОЛОГИИ С ЦИТОЛОГИЕЙ И ЭМБРИОЛОГИЕЙ**

Форма обучения: **ОЧНАЯ**

**Владимир
2023**

1. Фонд оценочных средств для текущего контроля успеваемости, промежуточной аттестации обучающихся по дисциплине

Настоящий Фонд оценочных средств (ФОС) по дисциплине «Гистология, эмбриология, цитология» является неотъемлемым приложением к рабочей программе дисциплины «Гистология, эмбриология, цитология». На данный ФОС распространяются все реквизиты утверждения, представленные в РПД по данной дисциплине.

2. Перечень оценочных средств

Для определения качества освоения обучающимися учебного материала по дисциплине «Гистология, эмбриология, цитология» используются следующие оценочные средства:

№ п/п	Оценочное средство	Краткая характеристика оценочного средства	Представление оценочного средства в ФОС
1	Тесты	Система стандартизированных заданий, позволяющая автоматизировать процедуру измерения уровня знаний и умений обучающегося	Фонд тестовых заданий
2	Индивидуальный опрос	Средство контроля, позволяющий оценить степень раскрытия материала	Перечень вопросов
3	Диагностика гистологических препаратов световой микроскопии	Средство контроля усвоения учебного материала темы, раздела или разделов дисциплины, организованное как учебное занятие в виде собеседования преподавателя с обучающимися	Гистологические препараты по темам / разделам дисциплины
4	Электронный рабочий альбом-протокол	Предназначен для самостоятельной работы обучающегося и позволяющий оценивать уровень усвоения им структуры гистологических препаратов	Образец рабочего альбома - протокола
5	Диагностика электронных микрофотографий гистологических структур	Средство контроля усвоения учебного материала темы, раздела или разделов дисциплины, организованное как учебное занятие в виде собеседования преподавателя с обучающимися	Электронные микрофотографии гистологических структур по темам / разделам дисциплины
6	Собеседование	Средство контроля, организованное как специальная беседа преподавателя с обучающимся на темы, связанные с изучаемой дисциплиной, и рассчитанное на выяснение объема знаний, обучающегося по определенному разделу, теме.	Вопросы по темам / разделам дисциплины

3. Перечень компетенций с указанием этапов их формирования в процессе освоения образовательной программы и видов оценочных средств

Код и формулировка компетенции	Этап формирования компетенции	Контролируемые разделы дисциплины	Оценочные средства
УК-1 ОПК-5 ОПК-10	Текущий	Раздел 1. Цитология	Тесты; Индивидуальный опрос; Диагностика гистологических препаратов световой микроскопии; Оформление электронного рабочего альбома-протокола; Диагностика электронных микрофотографий гистологических структур
		Тема 1.1. Методы и техника гистологических исследований. Клетки. Межклеточное вещество	
		Тема 1.2. Структура цитоплазмы	
		Тема 1.3. Ядро. Репродукция клеток	
УК-1 ОПК-5 ОПК-10	Текущий	Раздел 2. Эмбриология человека	Тесты; Индивидуальный опрос; Диагностика гистологических препаратов световой микроскопии; Оформление электронного рабочего альбома-протокола; Диагностика электронных микрофотографий гистологических структур
		Тема 2.1. Основы эмбриологии	
УК-1 ОПК-5 ОПК-10	Текущий	Раздел 3. Общая гистология	Тесты; Индивидуальный опрос; Диагностика гистологических препаратов световой микроскопии; Оформление электронного рабочего альбома-протокола; Диагностика электронных микрофотографий гистологических структур
		Тема 3.1. Эпителиальные ткани	
		Тема 3.2. Соединительные и опорные ткани	
		Тема 3.3. Мышечные ткани	
		Тема 3.4. Нервная ткань	
		Раздел 4. Частная гистология	Тесты; Индивидуальный опрос; Диагностика гистологических препаратов световой микроскопии; Оформление электронного рабочего альбома-протокола; Диагностика электронных микрофотографий гистологических структур
		Тема 4.1. Сердечно-сосудистая система	
		Тема 4.2. Органы кроветворения и иммуногенеза	
		Тема 4.3. Пищеварительная система	
		Тема 4.4. Сердечно-сосудистая система	
		Тема 4.5. Эндокринная система	
		Тема 4.6. Выделительная система	
		Тема 4.7. Мужская половая система	
Тема 4.8. Женская половая система			
Тема 4.9. Провизорные органы			

УК-1 ОПК-5 ОПК-10	Промежу- точный	Раздел 1. Цитология Раздел 2. Эмбриология человека Раздел 3. Общая гистология Раздел 4. Частная гистология	Тестовые задания; Диагностика гистологических препаратов световой микроскопии; Оформление электронного рабочего альбома-протокола; Диагностика электронных микрофотографий гистологических структур; Собеседование
-------------------------	--------------------	---	---

4. Содержание оценочных средств текущего контроля

Текущий контроль осуществляется преподавателем дисциплины при проведении занятий в форме: Тестового задания; Индивидуального опроса, Диагностики гистологических препаратов световой микроскопии; Оформлении электронного рабочего альбома–протокола; Диагностики электронных микрофотографий гистологических структур.

4.1. Индивидуальный опрос для оценки компетенций: УК-1, ОПК-5, ОПК-10.

Раздел 1. Цитология

1. Предмет и задачи курса гистологии с цитологией и эмбриологией. Значение для медицины. Уровни системной организации организма человека. Клеточная теория.
2. Методы гистологического исследования. Гистологическое препарирование. Виды микроскопии. Трехмерное представление в плоскостном препарате.
3. Клетка. Межклеточное вещество.
4. Цитоплазма. Органеллы, включения, гиалоплазма.
5. Биологическая мембрана. Плазмолемма, строение и значение.
6. Рецепторы клетки. Производные плазмолеммы. Клеточная абсорбция и транспорт.
7. Органеллы - классификация, строение, значение.
8. Включения - классификация, строение, значение.
9. Части клеточного ядра. Хроматин: эухроматин, гетерохроматин, различия по внешнему виду и функции, хромосомы, тельце Барра.
10. Ядерная оболочка: структурно-функциональные характеристики.
11. Ядерный «скелет». Ядерные поры. Ядрышко: состав и функция.
12. Клеточный цикл: последовательность и значение. Митоз: фазы и результаты

Раздел 2. Основы эмбриологии

1. Половые клетки человека, их структурно-генетическая характеристика.
2. Основные периоды эмбриогенеза.
3. Понятие периода оплодотворения. Зигота. Главные биологические результаты периода оплодотворения.
4. Сущность дробления зиготы. Строение зародыша в ходе дробления и его итоге. Главный биологический результат периода дробления.
5. Биологические механизмы обособления клеточных сообществ и образования новых зачатков: эпиболия, деламинация, инвагинация, миграция, эмбриональная индукция.
6. Период гаструляции. Способы образования новых зачатков. Фазы гаструляции и их содержание. Главные биологические результаты периода гаструляции.
7. Понятия гистогенеза и органогенеза как периода и как биологического процесса.
8. Основные производные зародышевых листков, осевого комплекса и других зачатков, образованных в ходе гаструляции.

Раздел 3. Общая гистология

1. Многоуровневая организация и виды клеточных сообществ человеческого тела.

- Понятие о стволовых клетках, дифферонах, клеточных популяциях. Понятие о тканях.
2. Принципы классификации тканей на основе их структурно-функциональной организации и источников развития.
 3. Эпителиальные ткани. Общая морфофункциональная характеристика. Классификация эпителиев.
 4. Базальная мембрана. Межклеточные соединения эпителиоцитов.
 5. Модификации апикальной поверхности эпителиоцитов.
 6. Принципы классификации желез. Типы секреции.
 7. Основные виды регенерации тканей. Регенерация эпителиев.
 8. Происхождение, строение и роль мезенхимы в формировании зрелых тканей организма.
 9. Общие свойства соединительных и опорных тканей в происхождении, строении и функции.
 10. Классификация соединительных и опорных тканей.
 11. Классификация, структурная и функциональная характеристика клеток волокнистой соединительной ткани.
 12. Межклеточное вещество волокнистой соединительной ткани: строение, происхождение и значение.
 13. Строение и свойства коллагеновых, ретикулярных и эластических волокон.
 14. Гистогенез и возрастные изменения волокнистой соединительной ткани. Способность к регенерации.
 15. Строение сухожилия, как органа.
 16. Общая структурно-функциональная характеристика крови и форменных элементов крови.
 17. Эритроциты: морфофункциональная характеристика, варианты строения, продолжительность жизни.
 18. Тромбоциты: морфофункциональная характеристика, продолжительность жизни.
 19. Лейкоциты: классификация, морфофункциональная характеристика разновидностей, продолжительность жизни.
 20. Гемограмма и лейкоцитарная формула крови.
 21. Ретикулярная ткань: морфофункциональная характеристика, локализация в теле человека.
 22. Общие характеристики и особенности гиалинового, эластического и фиброзного хряща.
 23. Особенности строения зрелой и молодой хрящевой ткани.
 24. Строение и значение надхрящницы.
 25. Рост и регенерация хряща. Общее представление и классификация хрящевой ткани.
 26. Виды костной ткани и особенности их строения.
 27. Костные клетки, их разновидности и происхождение.
 28. Строение и функции остеобластов и остеоцитов.
 29. Особенности строения и функции остеокласта.
 30. Межклеточное вещество костной ткани. Структурная организация костной пластинки. Понятие об остеооне. Прямой и непрямой остеогенез. Строение и значение надкостницы. Рост и регенерация кости.
 31. Общие свойства мышечных тканей. Разграничение понятий «мышечная ткань» и «мышца». Классификация мышечных тканей.
 32. Строение исчерченного мышечного волокна. Понятие о симпласте.
 33. Структурная организация саркомера.
 34. Строение сердечной мышечной ткани. Структурные особенности типичного кардиомиоцита.
 35. Особенности строения и функции гладкой мышечной ткани. Структурные особенности гладкого миоцита.

36. Источники эмбрионального развития мышечных тканей. Способность к регенерации разных типов мышечных тканей.

37. Структурные элементы нервной ткани

Раздел 4. Частная гистология

1. Общая классификация сосудов. Источник новообразования в эмбриогенезе и после рождения. Особенности строения и функционирования разных типов кровеносных сосудов. Иннервация. Особенности строения лимфатических сосудов.
2. Сосуды микроциркуляторного русла, их роль в кровоснабжении органов. Классификация и гистофизиологические особенности гемакапилляров и типы артериоло-венулярных анастомозов. Эндотелий кровеносных сосудов, его структурные и функциональные свойства.
3. Артерии и вены. Основные типы и особенности их строения. Тканевой и клеточный состав разных типов сосудов.
4. Сердце. Источники развития. Слои эндокарда и эпикарда. Оболочки, тканевой и клеточный состав, фиброзный скелет сердца. Клапаны. Типы кардиомиоцитов. Проводящая (генерирующая) система. Эндокринные свойства сердца. Особенности кровоснабжения, иннервации и регенерации. Возрастные изменения.
5. Красный костный мозг. Источник развития и общая морфофункциональная характеристика. Локализация. Тканевой состав, строма, сосуды. Строение красного костного мозга и характеристика постэмбрионального кроветворения в нем. Комpartменты, КОЕ. Роль стромальных элементов в гемопоэзе. Комpartменты миелоидного кроветворения. КОЕ. Желтый костный мозг.
6. Органы и ткани иммунной системы. Классификация лимфоцитов. Зоны локализации Т- и В-лимфоцитов в периферических лимфоидных органах. Клеточные взаимодействия при формировании иммунитета. Роль макрофагов и других клеток соединительной ткани в иммуногенезе.
7. Тимус. Эмбриональные источники развития. Строение и функциональное значение. Дифференцировка Т-лимфоцитов, гемато-тимусный барьер. Слоистые тельца. Эндокринная функция тимуса. Возрастная и акцидентальная инволюция.
8. Лимфатические узлы. Строение и функциональное значение. Участие в образовании Т- и В- лимфоцитов. Синусы лимфатического узла. Основные структурные и функциональные части и типы лимфоузлов.
9. Селезенка. Строение и функциональное значение. Т- и В- зоны. Кровоснабжение, его особенности и роль в обеспечении функции селезенки.
10. Язык. Тканевой состав органа. Особенности слизистой оболочки верхней и нижней поверхностей языка. Сосочки языка, вкусовая почка. Малые слюнные
11. Строение зуба: части и ткани. Развитие зуба: источники и стадии. Ткани зуба. Развитие дентина. Гистогенез эмали.
12. Лимфоэпителиальное кольцо Пирогова. Строение небной миндалины.
13. Пищеварительный канал. Общий план строения стенки. Источники развития и гистофункциональная характеристика оболочек основных отделов.
14. Пищевод: строение стенки, её особенности на протяжении органа и в области перехода пищевода в желудок. Функции.
15. Желудок. Общая морфофункциональная характеристика. Источники развития. Особенности строения разных отделов, в области перехода пищевода в желудок Желудочный эпителий: строение и функция. Железы желудка. Внутренний антианемический фактор.
16. Общее и особенности в структурно-функциональной организации разных отделов кишечника.
17. Стенка тонкого кишечника: оболочки, слои, кишечные ворсинки и крипты. Клеточный состав и гистофизиология кишечного эпителия. Пристеночное пищеварение и всасывание питательных веществ. Пейеровы бляшки.

18. Толстая кишка: оболочки, их тканевая и клеточная характеристика. Характерные признаки строения толстой кишки.
19. Червеобразный отросток. Оболочки и слои. Их тканевая и клеточная характеристики. Специфика строения и значение органа.
20. Морфологическая классификация экзокринных желез. Большие слюнные железы. Развитие. Сходство и особенности строения различных слюнных желез. Роль в организме. Гистофизиологическая характеристика клеточного состава концевых отделов и выводных протоков.
21. Особенности клеточного состава концевых отделов, выводных протоков и секретов. Состав и значение слюны.
22. Поджелудочная железа. Общий план строения. Экзокринная часть: ацинус, выводные протоки, ферменты. Эндокринная часть: гормоны. Значение органа.
23. Печень. Развитие. Строение. Функции органа. Кровоснабжение. Принципы структурно-функциональной организации классической дольки. Гепатоциты и другие клетки печени. Желчные капилляры. Способность к регенерации.
24. Желчный пузырь. Оболочки. Тканевой и клеточный состав.
25. Общие морфофункциональные свойства эндокринных желез.
26. Гипоталамус (эндокриноциты и гормоны, клетки-мишени и их свойства). Гипоталамо-гипофизарные отношения.
27. Эпифиз (эндокриноциты и гормоны, клетки-мишени и их свойства). Тканевой и клеточный состав. Возрастные изменения. Регуляция кальциевого гомеостаза.
28. Гипофиз: развитие и строение. Роль в эндокринной системе. Связь гипофиза с гипоталамусом. Морфофункциональная характеристика клеточного состава. Выработка гормонов и их выведение в кровь. Клеточный состав. Гормоны. Кровоснабжение.
29. Щитовидная железа. Развитие. Строение: тканевой и клеточный состав, фолликулярные и парафолликулярные клетки. Гормоны. Значение железы. Функции железы. Секреторный цикл. Околощитовидные железы. Развитие. Морфофункциональная характеристика.
30. Надпочечники. Источники развития. Фетальная и дефинитивная кора. Структурно-функциональные особенности различаемых в органе частей и зон. Морфофункциональная характеристика. Строение коркового и мозгового вещества. Эндокринная функция, регуляция. Значение органа.
31. Почки. Развитие. Общий план строения. Нефрон. Части нефрона, их структурно-функциональная характеристика. Гистофизиология мочеобразования. Эндокринная функция почек. Мезангиальные клетки. Особенности кровоснабжения.
32. Мочевыводящие пути. Мочеточники, мочевой пузырь, уретра. Особенности строения и функционирования
33. Яичко. Общий план строения. Извитые семенные канальцы: канальцевый эпителий, сперматогенный эпителий, клеточный состав, гематотестикулярный барьер. Сперматогенез.
34. Семявыводящие пути и вспомогательные железы мужской половой системы. Придаток семенника, семенные пузырьки, предстательная железа. Развитие, строение, функции. Возрастные изменения.
35. Яичник. Общий план строения. Развитие и строение зрелого яичника. Овогенез и эндокринная функция. Фолликулы - разновидности и производные. Строение зрелого фолликула. Атрезия фолликула, атретическое тело, строение и значение. Овуляция. Эндокринные структуры яичника. Атретические тела. Желтое тело. Гормональная регуляция циклических изменений в яичнике.
36. Матка: оболочки, слои, железы. Тканевой и клеточный состав. Особенности структуры и функции шейки матки. Внутриорганные сосуды. Циклические изменения матки, гормональная регуляция. Яйцеводы. Развитие, строение, функционирование и

циклические изменения.

37. Молочная железа. Принципы структурно-функциональной организации. Тканевой и клеточный состав. Особенности строения. Типы секреции и эндокринная регуляция.
38. Зародышевые оболочки и провизорные органы в эмбриогенезе человека. Их развитие, строение и значение. Плацента человека.
39. Плацента. Источники образования, основные части и функции. Тканевой и клеточный состав. Маточно-плацентарный барьер. Децидуальные клетки. Фибриноид. Котиледоны.

4.2. Диагностика гистологических препаратов световой микроскопии для оценки компетенций: УК-1, ОПК-5, ОПК-10.

Раздел 1. Цитология

1. Препарат 18. Мультиполярные нервные клетки
2. Препарат 31. Овоцит
3. Препарат 7. Симпласт
4. Препарат 8. Межклеточное вещество эластического хряща
5. Препарат 14. Включение жира в клетках печени
6. Препарат 15. Включение гликогена в клетках печени
7. Препарат 16. Секреторные включения в эпителиальных клетках
8. Препарат 17. Пигментные включения в меланоцитах
9. Препарат 22. Структура интерфазного ядра
10. Препарат 27. Клеточный цикл в клетках корешка лука

Раздел 2. Основы эмбриологии

1. Препарат 39(дем). Зародышевый диск на стадии первичной полоски
2. Препарат 40(дем). Гастроула на стадии осевых зачатков
3. Препарат 41. Поздняя гастроула
4. Препарат 42(дем). Сегментация медиальной мезодермы на сомиты и образование мозговых пузырей

Раздел 3. Общая гистология

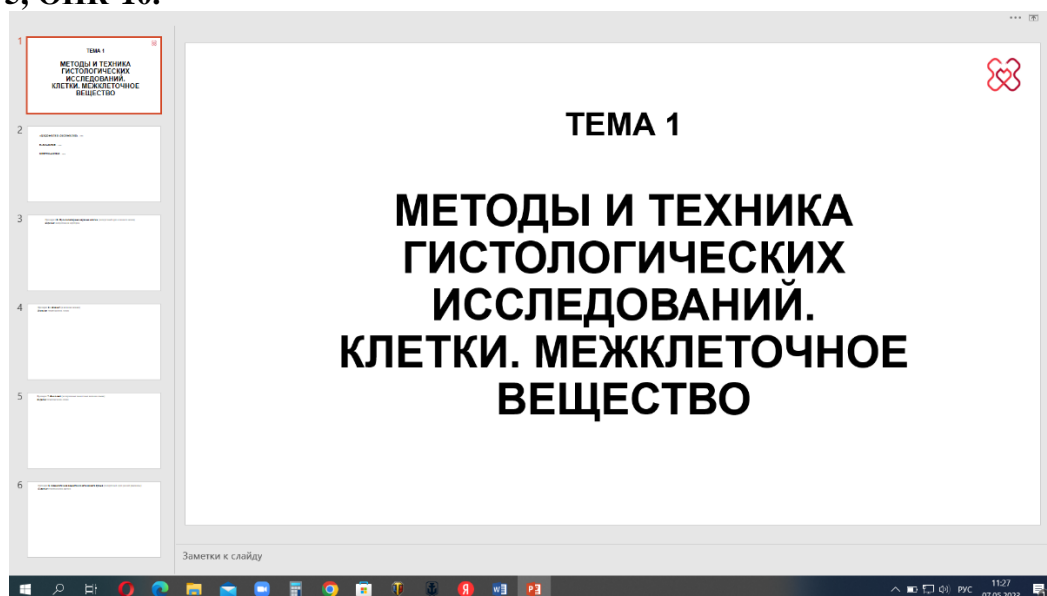
1. Препарат 139(149). Однослойный призматический и однослойный плоский эпителий
2. Препарат 44. Однослойный кубический
3. Препарат 47. Однослойный призматический многорядный реснитчатый эпителий
4. Препарат 48. Многослойный плоский неороговевающий эпителий
5. Препарат 50. Многослойный переходный эпителий
6. Препарат 60. Рыхлая волокнистая соединительная ткань
7. Препарат 58. Плотная оформленная соединительная ткань
8. Препарат 24. Кровь человека (мазок)
9. Препарат 62. Белая жировая ткань
10. Препарат 65. Гиалиновый хрящ
11. Препарат 8. Эластический хрящ
12. Препарат 68. Пластинчатая костная ткань
13. Препарат 69. Прямой остеогенез
14. Препарат 70. Непрямой остеогенез
15. Препарат 72. Исчерченная висцеральная мышца
16. Препарат 73. Исчерченная сердечная мышца
17. Препарат 74. Псевдоуниполярная нервная клетка
18. Препарат 79. Миелиновые нервные волокна

Раздел 4. Частная гистология

1. Препарат 100. Микроциркуляторное русло
2. Препарат 101. Артерия мышечного типа
3. Препарат 102. Вена мышечного типа
4. Препарат 103. Артерия эластического типа (аорта)

5. Препарат 106. Стенка сердца
6. Препарат 111. Красный костный мозг (мазок)
7. Препарат 162. Вилочковая железа
8. Препарат 108. Лимфатический узел
9. Препарат 109. Селезенка
10. Препарат 128. Язык
11. Препарат 134. Развитие зуба (ранняя стадия)
12. Препарат 135. Развитие зуба (поздняя стадия)
13. Препарат 131. Небная миндалина
14. Препарат 136. Пищевод
15. Препарат 138. Дно желудка
16. Препарат 141. Двенадцатиперстная кишка
17. Препарат 143. Тощая кишка
18. Препарат 144. Толстая кишка
19. Препарат 145. Червеобразный отросток
20. Препарат 146. Околоушная железа
21. Препарат 147. Смешанная слюнная железа
22. Препарат 148. Поджелудочная железа
23. Препарат 150. Печень человека
24. Препарат 149. Желчный пузырь
25. Препарат 159. Гипофиз
26. Препарат 160. Щитовидная железа
27. Препарат 163. Надпочечник
28. Препарат 165. Почка
29. Препарат 168. Мочевой пузырь
30. Препарат 169. Семенник
31. Препарат 170. Придаток семенника
32. Препарат 172. Предстательная железа
33. Препарат 173. Яичник
34. Препарат 175. Матка
35. Препарат 179. Молочная железа
36. Препарат 177. Материнская часть плаценты
37. Препарат 178. Плодная часть плаценты

4.3. Электронный рабочий альбом–протокол для оценки компетенций: УК-1, ОПК-5, ОПК-10.



4.4. Диагностика электронных микрофотографий гистологических структур для оценки компетенций: УК-1, ОПК-5, ОПК-10.

Раздел 1. Цитология

1	Клеточная мембрана и гликокаликс (электронное микрофото x 200000)
2	Электронное микрофото агранулярного (или гладкого) эндоплазматического ретикулума и гранулярного (или шероховатого) эндоплазматического ретикулума
3	Электронное микрофото (x 200000) митохондрии с кристами
4	Лизосомы (А – электронное микрофото x 27000; В – электронное микрофото x 60000)
5	Аппарат Гольджи (электронное микрофото x 55000)
6	Микротрубочки в продольном срезе а. (электронное микрофото x 30000) б. (электронное микрофото x 30000)
7	Родительская и дочерняя центриоли фибробласта (электронное микрофото x 90000)
8	Цитоплазматические включения и органеллы гепатоцита (электронное микрофото x 17000)
9	Межклеточные соединения А – Замыкательный и прикрепляющие межклеточные соединения (электронное микрофото x 95000) В – Щелевое соединение, или нексус, или электрический синапс (электронное микрофото x 80000)
10	Микроворсинки с гликокаликсом на апикальной поверхности всасывающей клетки (электронное микрофото x 100000)
11	Реснички эпителиальной клетки А. Продольный срез апикальной части клетки (электронное микрофото x 36000); В. Поперечные срезы ресничек (электронное микрофото x 88000)
15	Телофаза митоза сперматогонии, демонстрирующая образование перетяжки цитоплазмы или цитокinesis (электронное микрофото)
16	Множество пиноцитозных пузырьков в цитоплазме однослойного плоского эпителия (эндотелия) кровеносного сосуда (электронное микрофото x 60000)
17	Активный (фагоцитирующий) макрофаг из брыжейки крысы, предварительно инъецированной <i>частицами латекса</i> (электронное микрофото x 11600)
18	Бокаловидная клетка среди энтероцитов в кишечном эпителии (электронное микрофото x 6000)
20	Тучная клетка (электронное микрофото x 10000)
22	Жировые клетки А. Адипоциты белой жировой ткани (однокамерные) на разных стадиях созревания В. Адипоциты бурой жировой ткани (многокамерные)

Раздел 2. Основы эмбриологии

80	Сперматозоид а) Головка (продольный срез, электронное микрофото x 14000) б) Шейка, промежуточная часть, главная часть (продольный срез, электронное микрофото x 17000) с) Промежуточная часть (поперечный срез, электронное микрофото x 48000)
84	Примордиальный фолликул яичника (электронное микрофото x 6200)
87	Оплодотворение (сканирующее электронное микрофото x 5700)

Раздел 3. Общая гистология

9	Межклеточные соединения А – Замыкательный и прикрепляющие межклеточные соединения (электронное микрофото x 95000) В – Щелевое соединение, или нексус, или электрический синапс (электронное микрофото x 80000)
10	Микроворсинки с гликокаликсом на апикальной поверхности всасывающей клетки (электронное микрофото x 100000)
11	Реснички эпителиальной клетки А. Продольный срез апикальной части клетки (электронное микрофото x 36000);

	В. Поперечные срезы ресничек (электронное микрофото x 88000)
16	Множество пиноцитозных пузырьков в цитоплазме однослойного плоского эпителия (эндотелия) кровеносного сосуда (электронное микрофото x 60000)
17	Активный (фагоцитирующий) макрофаг из брыжейки крысы, предварительно инъецированной <i>частицами латекса</i> (электронное микрофото x 11600)
18	Бокаловидная клетка среди энтероцитов в кишечном эпителии (электронное микрофото x 6000)
19	Фибробласт (электронное микрофото x 12000)
20	Тучная клетка (электронное микрофото x 10000)
21	Плазмоцит (электронное микрофото x 10000)
22	Жировые клетки А. Адипоциты белой жировой ткани (однокамерные) на разных стадиях созревания В. Адипоциты бурой жировой ткани (многокамерные)
23	а) Ретикулоциты крови среди зрелых эритроцитов (крезиловый синий – эозин x 1200) б) Эритроциты (электронное микрофото x 16000) с) Тромбоциты среди эритроцитов (Гимза x 1600) д) Тромбоциты (электронное микрофото x 22500)
24	Лейкоциты крови (схема ультраструктурной организации)
25	Молодой хондроцит (электронное микрофото x 16000)
26	Остеогенные клетки (электронное микрофото x 2500)
27	Остеоцит в различных функциональных состояниях: А. Неактивный остеоцит (электронное микрофото x 25000) В. Созидательный остеоцит (электронное микрофото x 25000) С. Резорбтивный остеоцит (электронное микрофото x 25000)
28	Остеокласт (электронное микрофото)
29	Скелетное мышечное волокно (электронное микрофото x 33000)
30	Взаимоотношения между тонкими и толстыми миофиламентами (электронное микрофото x 900000)
31	Вставочный диск между кардиомиоцитами (электронное микрофото x 31 000)
32	Гладкие миоциты А. Гладкие миоциты на продольном срезе (трансмиссионная электронограмма) В. Гладкие миоциты на поперечном срезе (электронное микрофото x 34000)
34	Безмиелиновые нервные волокна А. Схема строения безмиелиновых волокон В. Электронограмма безмиелиновых волокон на поперечном срезе (обзорное увеличение) С. Электронограмма безмиелиновых волокон на поперечном срезе (большое увеличение)
35	Миелиновые нервные волокна А. Электронограмма поперечного среза миелинового волокна В. Ультраструктура миелина С. Перехват Ранвье
36	Ультраструктура нервномышечного соединения (или двигательной концевой пластинки)
53	Респираторный эпителий А. Три основных типа клеток респираторного эпителия (электронное микрофото x 1800) В. Поверхность просвета трахеи (сканирующее электронное микрофото x 1200)
61	А. Селезёночный синус и тяжи ретикулярных клеток (сканирующее электронное микрофото x 4400) В. Селезёночный синус (сканирующее электронное микрофото x 5300)
Раздел 4. Частная гистология	
15	Телофаза митоза сперматогонии, демонстрирующая образование перетяжки цитоплазмы или цитокинез (электронное микрофото)
76	Фолликул щитовидной железы (электронное микрофото x 6800)
77	Почечное тельце а. Часть почечного тельца (электронное микрофото x 4800) б. Фильтрационный барьер (электронное микрофото x 30000)
79	Юкстагломерулярный аппарат (электронное микрофото x 2552)
80	Сперматозоид

	a) Головка (продольный срез, электронное микрофото x 14000) b) Шейка, промежуточная часть, главная часть (продольный срез, электронное микрофото x 17000) c) Промежуточная часть (поперечный срез, электронное микрофото x 48000)
81	Эпителий извитого семенного канальца (электронное микрофото x 3400)
82	Соединительные комплексы между соседними клетками Сертоли (электронное микрофото x 15000)
84	Примордиальный фолликул яичника (электронное микрофото x 6200)
85	Эпителий яйцевода (электронное микрофото x 40000)
87	Оплодотворение (сканирующее электронное микрофото x 5700)
88	Плацентарный барьер (электронное микрофото x 45000)

5. Содержание оценочных средств промежуточной аттестации

Промежуточная аттестация проводится в виде **ЭКЗАМЕНА**

5.1 Перечень контрольных заданий и иных материалов, необходимых для оценки знаний, умений, навыков и опыта деятельности: Тесты по разделам дисциплины - тестовые задания; Диагностика гистологических препаратов световой микроскопии; Диагностика электронных микрофотографий гистологических структур; Собеседование.

5.1.1. Тестовые вопросы с вариантами ответов к **ЭКЗАМЕНУ** по дисциплине «Гистология, эмбриология, цитология».

Тестовые задания	Код компетенции (согласно РПД)
1. МОДЕЛИ ОРГАНИЗАЦИИ БИОЛОГИЧЕСКОЙ МЕМБРАНЫ 1) слоистая 2) трёхмерная 3) жидкостно-мозаичная 4) электронная 5) белковая	УК-1 ОПК-5 ОПК-10
2. СЛОИ БИОЛОГИЧЕСКОЙ МЕМБРАНЫ, РАЗЛИЧИМЫЕ ПОД ЭЛЕКТРОННЫМ МИКРОСКОПОМ НА ОСНОВЕ РАЗНОЙ ЭЛЕКТРОННОЙ ПЛОТНОСТИ 1) наружный электронно-плотный слой 2) средний электронно-прозрачный слой 3) внутренний электронно-плотный слой 4) липидный 5) белковый	
3. КЛЕТочНЫЕ ОРГАНЕЛЛЫ, ОТВЕТСТВЕННЫЕ ЗА СИНТЕЗ БЕЛКОВ 1) комплекс Гольджи 2) агранулярный эндоплазматический ретикулум 3) рибосомы 4) гранулярный эндоплазматический ретикулум 5) лизосомы	
4. МЕЛКИЕ ВЫРОСТЫ ЦИТОПЛАЗМЫ, СЛУЖАЩИЕ ДЛЯ УВЕЛИЧЕНИЯ ВСАСЫВАЮЩЕЙ ПОВЕРХНОСТИ КЛЕТКИ 1) микротрубочки 2) микроворсинки 3) реснички 4) стереоцилии	

5) цитоподии	
5. ДИСПЕРГИРОВАННЫЙ (РАСПЫЛЕННЫЙ) ХРОМАТИН, АКТИВНЫЙ В ТРАНСКРИПЦИИ ГЕНЕТИЧЕСКОЙ ИНФОРМАЦИИ 1) эухроматин 2) гетерохроматин 3) половой хроматин 4) базофильная субстанция 5) эндохроматин	
6. СТРУКТУРА, СВЯЗЫВАЮЩАЯ ЭПИТЕЛИЙ С СОЕДИНИТЕЛЬНОЙ ТКАНЬЮ 1) базальная мембрана 2) плазмолемма 3) цитолемма 4) аморфное вещество 5) гликокаликс	
7. ПОДРАЗДЕЛЕНИЕ ПОКРОВНЫХ ЭПИТЕЛИЕВ ПО КОЛИЧЕСТВУ СЛОЕВ 1) однослойный 2) псевдомногослойный 3) промежуточный 4) многослойный 5) переходный	
8. РАЗНОВИДНОСТИ МНОГОСЛОЙНОГО ПЛОСКОГО ЭПИТЕЛИЯ 1) неороговевающий 2) переходный 3) псевдомногослойный 4) отторгающийся 5) ороговевающий	
9. СЛОИ МНОГОСЛОЙНОГО ПЛОСКОГО НЕОРОГОВЕВАЮЩЕГО ЭПИТЕЛИЯ 1) базальный 2) шиповатый 3) полиморфный 4) промежуточный 5) наружный	
10. ОСНОВНЫЕ ВИДЫ ЦИТОПЛАЗМАТИЧЕСКИХ ВЫРОСТОВ АПИКАЛЬНОЙ ЦИТОПЛАЗМЫ ЭПИТЕЛИОЦИТА волоски 1) реснички 2) микроворсинки 3) складки 4) цитоподии 5) волоски	
11. КЛАССИФИКАЦИЯ ЭКЗОКРИННЫХ ЖЕЛЁЗ ПО ФОРМЕ КОНЦЕВОГО ОТДЕЛА 1) альвеолярные 2) трубчатые 3) промежуточные 4) простые	

5) альвеолярно-трубчатые	
12. ОСНОВНЫЕ ЧАСТИ СОЕДИНИТЕЛЬНОЙ ТКАНИ: 1) клетки 2) межклеточный матрикс 3) волокна 4) аморфное (основное) вещество 5) межклеточные соединения	
13. РАЗНОВИДНОСТИ ВОЛОКНИСТОЙ СОЕДИНИТЕЛЬНОЙ ТКАНИ ПО ОБЪЁМНОМУ СООТНОШЕНИЮ ВОЛОКОН И АМОРФНОГО ВЕЩЕСТВА: 1) оформленная 2) рыхлая 3) плотная 4) неоформленная 5) фиброзная	
14. ОСНОВНОЙ ТИП КЛЕТОК РЫХЛОЙ СОЕДИНИТЕЛЬНОЙ ТКАНИ, СИНТЕЗИРУЮЩИХ ЕЕ МЕЖКЛЕТОЧНОЕ ВЕЩЕСТВО: 1) плазмоциты (плазматические клетки) 2) макрофаги (макрофагоциты) 3) адвентициальные 4) фибробласты 5) тучные клетки (мастоциты)	
15. РЕЗИДЕНТНЫЕ КЛЕТКИ СОЕДИНИТЕЛЬНОЙ ТКАНИ, ВЫДЕЛЯЮЩИЕ ГИСТАМИН И ГЕПАРИН: 1) фибробласты 2) тучные (мастоциты) 3) плазматические (плазмоциты) 4) макрофаги (макрофагоциты) 5) адвентициальные	
16. РЕЗИДЕНТНЫЕ КЛЕТКИ СОЕДИНИТЕЛЬНОЙ ТКАНИ (ЭФФЕКТОРНЫЕ ИММУНОЦИТЫ), ПРОИСХОДЯЩИЕ ИЗ В-ЛИМФОЦИТОВ: 1) фибробласты 2) тучные клетки (мастоциты) 3) плазмоциты (плазматические клетки) 4) макрофаги (макрофагоциты) 5) природные киллеры	
17. ОСНОВНЫЕ ТИПЫ ВОЛОКОН СОЕДИНИТЕЛЬНОЙ ТКАНИ: 1) коллагеновые 2) ретикулярные 3) эластические 4) хондриновые 5) фибриновые	
18. ОСНОВНЫЕ ВИДЫ ЖИРОВОЙ ТКАНИ: 1) белая 2) жёлтая 3) красная 4) подкожная 5) бурая	

<p>19. ОСНОВНЫЕ ГРУППЫ ФОРМЕННЫХ ЭЛЕМЕНТОВ КРОВИ:</p> <ol style="list-style-type: none">1) эритроциты2) лейкоциты3) ретикулоциты4) тромбоциты5) лимфоциты	
<p>20. ОСНОВНЫЕ БЕЛКИ ПЛАЗМЫ КРОВИ:</p> <ol style="list-style-type: none">1) альбумины2) коллаген3) спектрин4) глобулины5) фибриноген	
<p>21. ЮНЫЕ ЭРИТРОЦИТЫ:</p> <ol style="list-style-type: none">1) микроциты2) ретикулоциты3) макроциты4) сфероциты5) пойкилоциты	
<p>22. ВИДЫ ЛЕЙКОЦИТОВ В ЗАВИСИМОСТИ ОТ НАЛИЧИЯ ИЛИ ОТСУТСТВИЯ СПЕЦИФИЧЕСКОЙ ЗЕРНИСТОСТИ:</p> <ol style="list-style-type: none">1) гранулоциты2) агранулоциты3) нейтрофильные4) базофильные5) эозинофильные	
<p>23. ОСНОВНЫЕ ВИДЫ ХРЯЩЕВОЙ ТКАНИ</p> <ol style="list-style-type: none">1) гиалиновая2) эластическая3) волокнистая4) суставная5) эмбриональная	
<p>24. СЛОИ НАДХРЯЩНИЦЫ</p> <ol style="list-style-type: none">1) наружный волокнистый2) промежуточный3) внутренний хондрогенный4) внутренний сосудистый5) наружный хондрогенный	
<p>25. РАЗНОВИДНОСТИ ПЛАСТИНЧАТОЙ КОСТНОЙ ТКАНИ</p> <ol style="list-style-type: none">1) перепончатая2) эндохондральная3) компактная4) губчатая5) плоская	
<p>26. КЛЕТКИ, ОСУЩЕСТВЛЯЮЩИЕ РЕМОДЕЛИРОВАНИЕ И ФАГОЦИТОЗ В КОСТНОЙ ТКАНИ</p> <ol style="list-style-type: none">1) остеогенные клетки2) остеобласты3) остециты4) остеокласты	

5) гистиоциты	
27. ОСНОВНЫЕ БЕЛКОВЫЕ НИТИ (ФИЛАМЕНТЫ) МИОФИБРИЛЫ 1) актиновые 2) миозиновые 3) тропомиозиновые 4) тропониновые 5) вставочные	
28. СТВОЛОВЫЕ КЛЕТКИ, СЛУЖАЩИЕ ИСТОЧНИКОМ РЕГЕНЕРАЦИИ СКЕЛЕТНОГО МЫШЕЧНОГО ВОЛОКНА 1) мезенхимные 2) адвентициальные клетки 3) миосателлитоциты 4) перициты 5) фибробласты	
29. СПЕЦИАЛИЗИРОВАННОЕ МЕЖКЛЕТОЧНОЕ СОЕДИНЕНИЕ МЕЖДУ СОКРАТИТЕЛЬНЫМИ КАРДИОМИОЦИТАМИ 1) нексус 2) плотное соединение 3) вставочный диск 4) десмосома 5) синапс	
30. ОТРОСТКИ НЕЙРОНА НА ОСНОВАНИИ НАПРАВЛЕНИЯ РАСПРОСТРАНЕНИЯ В НЁМ НЕРВНОГО ИМПУЛЬСА: 1) аксон 2) дендрит 3) бифуркация 4) коллатераль 5) шипик	
31. ОСНОВНЫЕ ТИПЫ ГЕМОКАПИЛЛЯРОВ В ЗАВИСИМОСТИ ОТ СТРОЕНИЯ ЭНДОТЕЛИЯ И БАЗАЛЬНОЙ МЕМБРАНЫ: 1) эндотелиальные 2) соматические 3) фенестрированные 4) синусоидные 5) лимфатические	
32. ОБОЛОЧКИ МАГИСТРАЛЬНЫХ КРОВЕНОСНЫХ СОСУДОВ: 1) серозная 2) интима (внутренняя) 3) медиа (средняя) 4) адвентиция (наружная) 5) слизистая	
33. ОБОЛОЧКИ СТЕНКИ СЕРДЦА: 1) эндокард 2) миокард 3) эпикард 4) перикард 5) проводящая система	
34. КЛОН КРОВЕТВОРНЫХ КЛЕТОК, ОБРАЗУЮЩИХСЯ ПУТЁМ МИТОЗА СТВОЛОВОЙ КЛЕТКИ КОСТНОГО МОЗГА:	

<ol style="list-style-type: none"> 1) дифферон 2) стволовый росток 3) колониобразующая единица (КОЕ) 4) колониестимулирующий фактор (КСФ) 5) стволовая популяция 	
<p>35. ОРГАН МИЕЛОПОЭЗА В ПОСТЭМБРИОНАЛЬНОМ ПЕРИОДЕ:</p> <ol style="list-style-type: none"> 1) лимфатический узел 2) тимус 3) красный костный мозг 4) селезёнка 5) гемолимфатический узел 	
<p>36. СПЕЦИФИЧЕСКИЕ ЭПИТЕЛИАЛЬНЫЕ ОБРАЗОВАНИЯ МОЗГОВОГО ВЕЩЕСТВА ДОЛЬКИ ТИМУСА:</p> <ol style="list-style-type: none"> 1) лимфатические фолликулы 2) слоистые эпителиальные тельца Гассала 3) эпителиоретикулоциты 4) эпителиальные шары 5) эпителиальные тяжи 	
<p>37. ТИПЫ СОСОЧКОВ ЯЗЫКА:</p> <ol style="list-style-type: none"> 1) нитевидные (конические) 2) грибовидные 3) сферические 4) листовидные 5) желобоватые 	
<p>38. ЧАСТИ ЗУБНОГО ЗАЧАТКА НА РАННЕЙ СТАДИИ РАЗВИТИЯ:</p> <ol style="list-style-type: none"> 1) эмалевый орган 2) остеогенный островок 3) зубной сосочек 4) бластема 5) зубной мешочек 	
<p>39. КЛЕТКИ – ПРОИЗВОДНЫЕ МЕЗЕНХИМЫ ЗУБНОГО СОСОЧКА, ГЕНЕРИРУЮЩИЕ ДЕНТИН:</p> <ol style="list-style-type: none"> 1) пульпарные клетки 2) одонтобласты (дентинобласты) 3) цементоциты 4) эмалеобласты (энамелобласты, адамантобласты) 5) фибробласты 	
<p>40. ОБОЛОЧКИ СТЕНКИ ПИЩЕВОДА:</p> <ol style="list-style-type: none"> 1) слизистая 2) подслизистая 3) мышечная 4) подмышечная 5) наружная 	
<p>41. СЛОЙ СЛИЗИСТОЙ ОБОЛОЧКИ ЖЕЛУДКА:</p> <ol style="list-style-type: none"> 1) эпителиальный 2) подэпителиальный 3) собственная пластинка слизистой 4) мышечная пластинка 5) подмышечный 	

<p>42. СОСТАВ ПОРТАЛЬНОЙ (ПЕЧЁНОЧНОЙ) ТРИАДЫ:</p> <ol style="list-style-type: none"> 1) междольковая артерия 2) междольковая вена 3) междольковый желчный проток 4) центральная вена 5) собирательная (поддольковая) вена 	
<p>43. ЦЕНТРАЛЬНЫЕ ОРГАНЫ ЭНДОКРИННОЙ СИСТЕМЫ:</p> <ol style="list-style-type: none"> 1) щитовидная железа 2) гипоталамус 3) гипофиз 4) эпифиз 5) надпочечник 	
<p>44. ЗОНА КОРЫ НАДПОЧЕЧНИКА, ГДЕ ВЫРАБАТЫВАЮТСЯ МИНЕРАЛОКОРТИКОИДЫ:</p> <ol style="list-style-type: none"> 1) клубочковая 2) пучковая 3) сетчатая 4) воротная 5) краевая 	
<p>45. ФАЗА МОЧЕОБРАЗОВАНИЯ, ВЕДУЩАЯ К ОБРАЗОВАНИЮ ПЕРВИЧНОЙ МОЧИ:</p> <ol style="list-style-type: none"> 1) реабсорбция 2) секреция ионов 3) фильтрация 4) гормонообразование 5) барорецепция 	
<p>46. ОСНОВНЫЕ КЛЕТОЧНЫЕ ТИПЫ ДИФФЕРОНА СПЕРМАТОГЕННЫХ КЛЕТОК:</p> <ol style="list-style-type: none"> 1) сперматогонии 2) сперматоциты 1 3) сперматоциты 2 4) сперматиды 5) сперматозоиды 	
<p>47. ОСНОВНЫЕ ВИДЫ ФОЛЛИКУЛОВ ЯИЧНИКА НА ОСНОВАНИИ УРОВНЯ ИХ РАЗВИТИЯ:</p> <ol style="list-style-type: none"> 1) атретический 2) примордиальный 3) растущий 4) зрелый (третичный, Граафов) 5) овуляторный 	
<p>48. ВИДЫ ЖЁЛТОГО ТЕЛА ЯИЧНИКОВ:</p> <ol style="list-style-type: none"> 1) менструальное 2) растущее 3) зрелое 4) овуляторное 5) жёлтое тело беременности 	
<p>49. БИОЛОГИЧЕСКИЙ ПЕРИОД ЭМБРИОГЕНЕЗА, В КОТОРОМ ПРОИСХОДИТ ОБРАЗОВАНИЕ МНОГОКЛЕТОЧНОГО ЗАРОДЫША:</p> <ol style="list-style-type: none"> 1) гастрюляция 	

2) оплодотворение 3) дробление 4) иммиграция 5) гистогенез и органогенез	
50. ГЛАВНЫЕ БИОЛОГИЧЕСКИЕ РЕЗУЛЬТАТЫ ПЕРИОДА ГАСТРУЛЯЦИИ: 1) формирование тканей 2) детерминация пола 3) образование зародышевых листков 4) образование осевых зачатков 5) запуск программы индивидуального развития	

№ тестового задания	№ эталона ответа	№ тестового задания	№ эталона ответа	№ тестового задания	№ эталона ответа
1	1, 3	21	2	41	1, 3, 4
2	1, 2, 3	22	1, 2	42	1, 2, 3
3	3, 4	23	1, 2, 3	43	2, 3, 4
4	2	24	1, 3	44	1
5	1	25	3, 4	45	3
6	1	26	4	46	1, 2, 3, 4, 5
7	1, 4	27	1, 2	47	2, 3, 4
8	1, 5	28	3	48	1, 5
9	1, 2, 5	29	3	49	3
10	1, 2	30	1, 2	50	3, 4
11	1, 2, 5	31	2, 3, 4		
12	1, 2	32	2, 3, 4		
13	2, 3	33	1, 2, 3		
14	4	34	3		
15	2	35	3		
16	3	36	2		
17	1, 2, 3	37	1, 2, 4, 5		
18	1, 5	38	1, 3, 5		
19	1, 2, 4	39	2		
20	1, 4, 5	40	1, 2, 3, 5		

5.1.2. Диагностика гистологических препаратов световой микроскопии по дисциплине «Гистология, эмбриология, цитология».

Препарат № 8 Эластический хрящ (ушная раковина)

Препарат № 24 Кровь человека (мазок)

Препарат № 41 Поздняя гастрюла (поперечный срез зародыша птицы)

Препарат № 58 Плотная оформленная соединительная ткань (сухожилие)

Препарат № 60 Рыхлая волокнистая соединительная ткань

Препарат № 65 Гиалиновый хрящ (стенка трахеи или ребро)

Препарат № 68 Пластинчатая костная ткань (поперечный срез диафиза трубчатой кости)

Препарат № 69 Перепончатый (интрамембранозный) остеогенез (срез челюсти эмбриона крысы)

Препарат № 70 Хрящевой остеогенез (на месте хрящевой модели трубчатой кости)

Препарат № 72 Исчерченная мышечная ткань языка
 Препарат № 73 Сердечная мышца
 Препарат № 80 Нервный ствол (поперечный срез)
 Препарат № 114 Чувствительный спинномозговой ганглий
 Препарат № 115 Спинной мозг
 Препарат № 117 Кора мозжечка
 Препарат № 118 Кора больших полушарий головного мозга
 Препарат № 119 Роговица
 Препарат № 121 Задняя стенка глаза
 Препарат № 123 Кортиев орган (срез улитки височной кости)
 Препарат № 124 Толстая кожа
 Препарат № 125 Тонкая кожа
 Препарат № 156 Трахея
 Препарат № 157 Легкое
 Препарат № 100 Микроциркуляторное русло
 Препарат № 101 Артерия мышечного типа
 Препарат № 102 Вена мышечного типа
 Препарат № 103 Артерия эластического типа (аорта)
 Препарат № 106 Стенка сердца
 Препарат № 111 Красный костный мозг (мазок)
 Препарат № 162 Вилочковая железа
 Препарат № 108 Лимфатический узел
 Препарат № 109 Селезенка
 Препарат № 131 Небная миндалина
 Препарат № 136 Пищевод
 Препарат № 138 Дно желудка
 Препарат № 141 Двенадцатиперстная кишка
 Препарат № 143 Тощая кишка
 Препарат № 144 Толстая кишка
 Препарат № 145 Червеобразный отросток
 Препарат № 146 Околоушная железа
 Препарат № 147 Смешанная слюнная железа
 Препарат № 148 Поджелудочная железа
 Препарат № 150 Печень человека
 Препарат № 149 Желчный пузырь
 Препарат № 159 Гипофиз
 Препарат № 160 Щитовидная железа
 Препарат № 163 Надпочечник
 Препарат № 165 Почка
 Препарат № 168 Мочевой пузырь
 Препарат № 169 Семенник
 Препарат № 170 Придаток семенника
 Препарат № 172 Предстательная железа
 Препарат № 173 Яичник
 Препарат № 175 Матка
 Препарат № 179 Молочная железа
 Препарат № 177 Материнская часть плаценты
 Препарат № 178 Плодная часть плаценты

5.1.3. Диагностика электронных микрофотографий гистологических структур по дисциплине «Гистология, эмбриология, цитология».

1.	Клеточная мембрана и гликокаликс
----	----------------------------------

	(электронное микрофото x 200000)
2.	Электронное микрофото агранулярного (или гладкого) эндоплазматического ретикулума и гранулярного (или шероховатого) эндоплазматического ретикулума
3.	Электронное микрофото (x 200000) митохондрии с кристами
4.	Лизосомы (А – электронное микрофото x 27000; В – электронное микрофото x 60000)
5.	Аппарат Гольджи (электронное микрофото x 55000)
6.	Родительская и дочерняя центриоли фибробласта (электронное микрофото x 90000)
7.	Цитоплазматические включения и органеллы гепатоцита (электронное микрофото x 17000)
8.	Межклеточные соединения А – Замыкательный и прикрепляющие межклеточные соединения (электронное микрофото x 95000) В – Щелевое соединение, или нексус, или электрический синапс (электронное микрофото x 80000)
9.	Микроворсинки с гликокаликсом на апикальной поверхности всасывающей клетки (электронное микрофото x 100000)
10.	Реснички эпителиальной клетки А. Продольный срез апикальной части клетки (электронное микрофото x 36000); В. Поперечные срезы ресничек (электронное микрофото x 88000)
11.	Клеточное ядро (электронное микрофото x 16762)
12.	Метафаза митоза клетки молочной железы (электронное микрофото x 15000)
13.	Телофаза митоза сперматогонии, демонстрирующая образование перетяжки цитоплазмы или цитокинез (электронное микрофото)
14.	Множество пиноцитозных пузырьков в цитоплазме однослойного плоского эпителия (эндотелия) кровеносного сосуда (электронное микрофото x 60000)
15.	Активный (фагоцитирующий) макрофаг из брыжейки крысы, предварительно инъецированный <i>частицами латекса</i> (электронное микрофото x 11600)
16.	Бокаловидная клетка среди энтероцитов в кишечном эпителии (электронное микрофото x 6000)
17.	Фибробласт (электронное микрофото x 12000)
18.	Тучная клетка (электронное микрофото x 10000)
19.	Плазмоцит (электронное микрофото x 10000)
20.	Жировые клетки А. Адипоциты белой жировой ткани (однокамерные) на разных стадиях созревания В. Адипоциты бурой жировой ткани (многокамерные)
21.	Эритроциты и тромбоциты крови а) Ретикулоциты крови среди зрелых эритроцитов (крезиловый синий – эозин x 1200) б) Эритроциты (электронное микрофото x 16000) с) Тромбоциты среди эритроцитов (Гимза x 1600) d) Тромбоциты (электронное микрофото x 22500)

22.	Лейкоциты крови (схема ультраструктурной организации)
23.	Молодой хондроцит (электронное микрофото x 16000)
24.	Остеогенные клетки (электронное микрофото x 2500)
25.	Остеоцит в различных функциональных состояниях: А. Неактивный остеоцит (электронное микрофото x 25000) В. Созидательный остеоцит (электронное микрофото x 25000) С. Резорбтивный остеоцит (электронное микрофото x 25000)
26.	Остеокласт (электронное микрофото)
27.	Скелетное мышечное волокно (электронное микрофото x 33000)
28.	Вставочный диск между кардиомиоцитами (электронное микрофото x 31 000)
29.	Гладкие миоциты А. Гладкие миоциты на продольном срезе (трансмиссионная электронограмма) В. Гладкие миоциты на поперечном срезе (электронное микрофото x 34000)
30.	Безмиелиновые нервные волокна А. Схема строения безмиелиновых волокон В. Электронограмма безмиелиновых волокон на поперечном срезе (обзорное увеличение) С. Электронограмма безмиелиновых волокон на поперечном срезе (большое увеличение)
31.	Миелиновые нервные волокна А. Электронограмма поперечного среза миелинового волокна В. Ультраструктура миелина С. Перехват Ранвье
32.	Ультраструктура нервно-мышечного соединения (двигательной концевой пластинки)
33.	Строма роговицы глаза (электронное микрофото x 16700)
34.	Фоторецепторные клетки сетчатки глаза а. Часть внутреннего и наружного сегментов клетки-палочки сетчатки глаза (электронное микрофото x 32000) б. Часть внутреннего и наружного сегментов клетки-колбочки сетчатки глаза (электронное микрофото x 32000)
35.	А. Вестибулярная волосковая клетка (сканирующее электронное микрофото x 47500) В. Отолиты на поверхности макулы (сканирующее электронное микрофото x5500)
36.	Волосковые клетки Кортиевого органа А. Стереоцилии на апикальных поверхностях волосковых клеток улитки (сканирующее электронное микрофото x 3250) В. Наружные волосковые клетки (трансмиссионное электронное микрофото x 6300):
37.	Соматический гемокапилляр (электронное микрофото x 12000)
38.	Перициты на наружной поверхности гемокапилляра (сканирующее электронное микрофото x 5000)
39.	Синусоидный гемокапилляр печени (электронное микрофото)
40.	Фенестрированный гемокапилляр

	(электронное микрофото x 12000)
41.	Лимфатический капилляр (электронное микрофото x 10000) Вставка: участок стенки лимфатического капилляра (электронное микрофото x 20000)
42.	Предсердный кардиомиоцит (электронное микрофото x 14174)
43.	Тельце Гассалья (электронное микрофото x 5000)
44.	Красная пульпа селезенки (сканирующее электронное микрофото x 500)
45.	А. Селезёночный синус и тяжи ретикулярных клеток (сканирующее электронное микрофото x 4400) В. Селезёночный синус (сканирующее электронное микрофото x 5300)
46.	Вкусовая почка (электронное микрофото x 2353)
47.	Одонтобласты и дентин в созревающем зубе А. Слой одонтобластов и дентинные каналы (электронное микрофото x 3416) В. Цитоплазматический отросток молодого одонтобласта (электронное микрофото x 34000)
48.	Структура молодой эмали (электронное микрофото x 60000)
49.	Поверхностно-выстилающая клетка тела желудка (электронное микрофото x 11632)
50.	Главная клетка в фундальной железе желудка (электронное микрофото x 11837)
51.	Париетальная клетка в фундальной железе желудка (электронное микрофото x 9600)
52.	Шеечный мукоцит в фундальной железе желудка (электронное микрофото x 11000)
53.	Энтероциты или всасывающие клетки тонкой кишки А. (электронное микрофото x 4540) В. (электронное микрофото x 22000)
54.	Часть панкреатического ацинуса (электронное микрофото x 8500)
55.	Ткань печени человека (электронное микрофото)
56.	Эпителий желчного пузыря (электронное микрофото x 29000)
57.	Желчные и синусоидные капилляры печени А. Синусоид и желчный капилляр между гепатоцитами при слабом увеличении сканирующего электронного микроскопа В. Множество микроворсинок внутри желчных капилляров при сильном увеличении сканирующего электронного микроскопа.
58.	Фолликул щитовидной железы (электронное микрофото x 6800)
59.	Почечное тельце а. Часть почечного тельца (электронное микрофото x 4800) б. Фильтрационный барьер (электронное микрофото x 30000)
60.	Юкстагломерулярный аппарат (электронное микрофото x 2552)
61.	Сперматозоид а) Головка (продольный срез, электронное микрофото x 14000) б) Шейка, промежуточная часть, главная часть (продольный срез, электронное микрофото x 17000) с) Промежуточная часть (поперечный срез, электронное микрофото x 48000)

62.	Эпителий извитого семенного канальца (электронное микрофото x 3400)
63.	Соединительные комплексы между соседними клетками Сертоли (электронное микрофото x 15000)
64.	Примордиальный фолликул яичника (электронное микрофото x 6200)
65.	Эпителий яйцевода (электронное микрофото x 40000)
66.	Оплодотворение (сканирующее электронное микрофото x 5700)
67.	Плацентарный барьер (электронное микрофото x 45000)

5.1.4. Список вопросов для собеседования к экзамену по дисциплине «Гистология, эмбриология, цитология»

1. ВВЕДЕНИЕ В КУРС ГИСТОЛОГИИ. ЦИТОЛОГИЯ. Предмет и задачи гистологии, её значение для медицины, методы исследования. Основные проявления жизнедеятельности клеток. Синтетические процессы в клетке. Внутриклеточная регенерация. Межклеточные взаимодействия. Реакция клеток на внешние воздействия. Клеточное ядро. Жизненный цикл и репродукция клетки. Митоз.
2. ЭМБРИОНАЛЬНОЕ РАЗВИТИЕ ЧЕЛОВЕКА. Значение и периоды эмбриогенеза: оплодотворение, дробление, гаструляция, гистогенез и органогенез. Медицинская периодизация эмбриогенеза человека.
3. ТКАНИ: общее представление и классификация. Критерии классификации тканей.
4. ЭПИТЕЛИИ. Морфофункциональная характеристика эпителиев. Классификация. Регенерация. Желёзы. Принципы классификации желёз. Типы секреции.
5. ТКАНИ ВНУТРЕННЕЙ СРЕДЫ. Общая морфофункциональная характеристика и классификация. Источник развития. Возрастные особенности соединительных тканей.
6. КРОВЬ И ЛИМФА. Общая характеристика. Форменные элементы крови: строение и значение. Гемограмма. Лейкоцитарная формула крови. Возрастные особенности.
7. СОБСТВЕННО СОЕДИНИТЕЛЬНАЯ ИЛИ ВОЛОКНИСТАЯ СОЕДИНИТЕЛЬНАЯ ТКАНЬ. Рыхлая волокнистая соединительная ткань. Клетки и межклеточное вещество. Плотная соединительная ткань, виды, особенности и локализация. Специальные виды соединительных тканей.
8. СКЕЛЕТНЫЕ ТКАНИ. ХРЯЩЕВЫЕ ТКАНИ: виды, строение, развитие и регенерация. КОСТНЫЕ ТКАНИ: виды, строение, развитие и регенерация.
9. МЫШЕЧНЫЕ ТКАНИ. Классификация. Особенности строения, функционирования, гистогенеза и регенерации различных видов мышечных тканей. Гистофизиология мышечного сокращения. Рецепторные элементы двигательного анализатора.
10. НЕРВНАЯ ТКАНЬ. Виды нейронов и нейроглии. Нервные волокна. Нервные окончания.
11. СЕРДЕЧНО-СОСУДИСТАЯ СИСТЕМА. Кровеносные и лимфатические сосуды: классификация, особенности строения и функционирования. Сердце. Гистогенез и строение стенки сердца. Типы кардиомиоцитов. Проводящая система сердца. Иннервация. Регенерация. Возрастные изменения.
12. ОРГАНЫ КРОВЕТВОРЕНИЯ И ИММУНОГЕНЕЗА. Особенности эмбрионального и постэмбрионального гемопоэза. Унитарная теория кроветворения. Стволовые клетки. Понятие об иммунной системе. Лимфатическая ткань и её тканевые элементы. Строение и жизнедеятельность органов кроветворения и иммуногенеза: костного мозга, тимуса, селезёнки, лимфатических узлов. Лимфоидная ткань внутренних

- органов. Регуляция кроветворения и иммуногенеза. Роль специфической стромы органов кроветворения и иммуногенеза.
13. ГИСТОЛОГИЯ ПОЛОСТИ РТА. Источники развития и строение. Типы слизистой оболочки. Малые слюнные железы. Язык и глоточные миндалины. Зубы: строение и развитие. Части зуба. Твёрдые и мягкие ткани зуба, их происхождение, строение и функция.
 14. ПИЩЕВАРИТЕЛЬНАЯ ТРУБКА. Общие принципы строения стенки пищеварительной трубки.
 15. ПИЩЕВОД: оболочки и слои. Тканевой и клеточный состав стенки. Особенности строения стенки пищевода на протяжении.
 16. ЖЕЛУДОК. Стенка желудка: особенности разных отделов. Оболочки, слои, железы. Выстилающий эпителий желудка, его секрет. Клеточный состав фундальных желёз: экзокринные и эндокринные клетки, их секреторные продукты и значение.
 17. КИШЕЧНИК. Оболочки и слои кишечной стенки, их тканевой и клеточный состав. Тканевой и клеточный состав. Лимфатические образования пищеварительного тракта.
 18. БОЛЬШИЕ ЖЕЛЕЗЫ ПИЩЕВАРИТЕЛЬНОГО ТРАКТА. Слюнные железы. Общий план строения. Гистофизиологическая характеристика клеточного состава концевых отделов и выводных протоков. Особенности строения и функции разных слюнных желёз. Поджелудочная железа. Общий план строения. Гистофизиология и клеточный состав экзокринной части. Эндокринная часть: клеточный состав и гормоны. Печень. Принципы структурно-функциональной организации классической доли. Кровоснабжение печени. Функции печени. Желчный пузырь.
 19. ЭНДОКРИННАЯ СИСТЕМА. Общая структурно-функциональная характеристика и классификация эндокринных органов. Понятие о нейротрансмиттерах, железах-мишенях и принципах их взаимодействия. Гипоталамо-гипофизарные отношения. Гипофиз. Щитовидная железа. Паращитовидные железы. Надпочечники. Источники их эмбрионального развития, структурно-функциональная характеристика, клеточный состав и гормоны.
 20. ВЫДЕЛИТЕЛЬНАЯ СИСТЕМА. Почка: развитие, строение, кровоснабжение. Нефрон. Гистофизиология образования мочи. Юкстагломерулярный аппарат, его строение и значение. Эндокринная функция почки. Мочевыводящие пути.
 21. ПОЛОВАЯ СИСТЕМА. Общая характеристика. Развитие.
 22. МУЖСКАЯ ПОЛОВАЯ СИСТЕМА. Яичко: генеративные и эндокринные структуры. Семявыносящие пути: придаток семенника, предстательная железа и другие компоненты.
 23. ЖЕНСКАЯ ПОЛОВАЯ СИСТЕМА. Яичник: генеративные и эндокринные структуры. Яйцеводы, матка, влагалище, молочная железа – строение и гистофизиология. Менструальный цикл и его регуляция. Овогенез и другие циклические изменения в половых органах.
 24. ЭМБРИОНАЛЬНОЕ РАЗВИТИЕ ЧЕЛОВЕКА. Плодные оболочки. Провизорные органы: плацента, амнион и пупочный канатик. Их формирование, строение и значение в эмбриогенезе человека.

6. Критерии оценивания результатов обучения

Для экзамена:

Результаты обучения	Критерии оценивания	
	Не зачтено	Зачтено

Полнота знаний	Уровень знаний ниже минимальных требований. Имели место грубые ошибки.	Уровень знаний в объеме, соответствующем программе подготовки. Могут быть допущены несущественные ошибки
Наличие умений	При решении стандартных задач не продемонстрированы основные умения. Имели место грубые ошибки.	Продемонстрированы основные умения. Решены типовые задачи, выполнены все задания. Могут быть допущены несущественные ошибки.
Наличие навыков (владение опытом)	При решении стандартных задач не продемонстрированы базовые навыки. Имели место грубые ошибки.	Продемонстрированы базовые навыки при решении стандартных задач. Могут быть допущены несущественные ошибки.
Мотивация (личностное отношение)	Учебная активность и мотивация слабо выражены, готовность решать поставленные задачи качественно отсутствуют	Проявляется учебная активность и мотивация, демонстрируется готовность выполнять поставленные задачи.
Характеристика сформированности компетенции	Компетенция в полной мере не сформирована. Имеющихся знаний, умений, навыков недостаточно для решения практических (профессиональных) задач. Требуется повторное обучение	Сформированность компетенции соответствует требованиям. Имеющихся знаний, умений, навыков и мотивации в целом достаточно для решения практических (профессиональных) задач.
Уровень сформированности компетенций	Низкий	Средний / высокий

Для тестирования:

Оценка «5» (Отлично) - баллов (100-90%)

Оценка «4» (Хорошо) - балла (89-80%)

Оценка «3» (Удовлетворительно) - балла (79-70%)

Оценка «2» (Неудовлетворительно) – (менее 70%) балла

Полный комплект оценочных средств для дисциплины «**Гистология, эмбриология, цитология**» представлен на портале СДО Приволжского исследовательского медицинского университета – ссылка:

<https://sdo.pimunn.net/course/index.php?categoryid=818>

Экзаменационные тесты - <https://sdo.pimunn.net/mod/quiz/view.php?id=2673>

Информационные материалы к экзамену - <https://sdo.pimunn.net/course/view.php?id=4287>

Разработчик:

Благова Наталья Вениаминовна, к.б.н., доцент кафедры гистологии с цитологией и эмбриологией

Дата «21» февраля 2023г.